Zur Therapie der Rectalprolapse.

Inaugural-Dissertation

zur

Erlangung der Doktorwürde

bei der

hohen medizinischen Fakultät

der

Kgl. Ludwigs-Maximilians-Universität München

eingereicht von

Max Müller

Medicinalpraktikant.

München

Dr. Wild'sche Buchdruckerei Gebr. Parcus

1913.

Zur Therapie der Rectalprolapse.

Inaugural-Dissertation

zur

Erlangung der Doktorwürde

bei der

hohen medizinischen Fakultät

der

Kgl. Ludwigs-Maximilians-Universität München

eingereicht von

Max Müller

Medicinalpraktikant.

ACAD.
LUGD.BAT
BIBL.

München

Dr. Wild'sche Buchdruckerei Gebr. Parcus

1913.

Referent:

Exzellenz Professor Dr. v. Angerer.

Meinen lieben Eltern gewidmet.

Digitized by the Internet Archive
in 2026

https://archive.org/details/IA41548308_0132

Das lästige Übel der Rectalprolapse zu beseitigen, ist eine große Anzahl von Methoden versucht und angegeben worden. Da die älteren und schonenderen Eingriffe vielfach unzuverlässig und mitunter kompliziert sind, während die radikaleren eine sehr große Gefahr für den Patienten bedingen, ist eine rationelle Therapie der Rectalprolapse ein erstrebenswertes Ziel.

Es ist daher zu begrüßen, in einer Methode, die bisher noch nicht oft geübt wurde, ein Verfahren zu besitzen, das vielleicht geeignet ist, bei schwereren großen Prolapsen die anderen bisher gebräuchlichen Eingriffe zu verdrängen.

Diese von Rehn seit 1896 geübte und von Becker 1904 zuerst publizierte, ferner ebenfalls von Delorme 1901 beschriebene Therapie wurde an einer Patientin, die 12 Jahre lang einen Rectalprolaps hatte, mit ganzem Erfolg vollzogen und zwar, nachdem fast alle möglichen diesbezüglichen Operationen vergebens versucht worden waren. Sämtliche operativen Eingriffe einschließlich der Rehn-Delormeschen Methode wurden von dem gleichen Operateur vorgenommen, sodaß man nicht mangelhafter Technik den Mißerfolg der früheren Operationen zuschreiben darf.

Ätiologie.

Als ätiologische Momente für den Rectalprolaps kommen in Betracht: Erkrankungen des Darmes, die eine Lockerung und Erschlaffung der Verbindung der Darmschichten untereinander sowie der periproktitischen Umgebung verursachen, wie chronische Diarrhöen und mit starkem Tenesmus einhergehende Zustände (Dysenterie) und Hämorrhoidalanschwellungen der Mucosa. Disponierend wirken ferner jene abnormen Zustände, die eine starke Wirkung der Bauchpresse bedingen (Obtipation, Blasensteine, Phimosen, Strikturen, Keuchhustenanfälle), ferner Schwächungen der Dammmuskulatur, wie Dammrisse im Anschluß an zahlreiche Geburten, sodann sind noch zu erwähnen, Polypen und Strikturen

des Rectums und Lähmungszustände nach Operationen und passive Päderastie. Als veranlassende Ursache kommt bei Kindern in Betracht, zu langes auf dem Topf sitzen lassen, ungewöhnlich langes angeborenes Mesenterium der Flexur und das Fehlen der Excavatio des Steißbeines.

Nach Esmarch kann im einfachsten Falle die Analschleimhaut vor den Anus vorfallen und man hat dann einen Prolapsus-Ani. Tritt aber außer Schleimhaut die Pars pelvina recti mit der ganzen Dicke der Darmwand vor den Sphincter, so spricht man von einem Prolapsus recti. Fallen außerdem noch höhere mit Bauchfell bedeckte Teile nach außen, sodaß die Douglasfalte bedeutend tiefer und vor den Anus disloziert wird, so ist eine Hedrocele entstanden. In diese Bauchfelltasche drängen sich nun Baucheingeweide und so ist ein Mastdarmbruch entstanden. Diesem Entstehungsmodus tritt eine andere Auffassung Waldeyers und Ludloffs entgegen.

Nach Waldeyer beginnt der Mastdarm in der Höhe des dritten Kreuzbeinwirbels und zerfällt in zwei Teile, die Pars pelvina und Pars perinealis. Die erste reicht vom dritten Kreuzbeinwirbel bis zum Durchtritt in das Diaphragma pelvis in der Höhe des unteren Endes der Prostata, die zweite vom Eintritt ins Diaphragma pelvis bis zum Anus: die Pars pelvina verläuft schräg von hinten oben nach unten vorne und ist nach vorn konkav und stark zur Ampulle erweitert und verhältnismäßig beweglich aufgehängt. Die Pars perinealis ist viel enger und fest in den Beckenboden eingemauert. Zirka 7 cm oberhalb des Anus springt in die Pars pelvina die Plica transversalis scharf hinein und verengert so das Darmlumen. Die Befestigung der Pars pelvina findet oben statt durch den Zusammenhang mit dem Colon pelvinum und dadurch mit dem Mesocolon am Promontorium, ferner durch das Peritoneum das sich vom Blasenfundus als Excavatio Recto-Vesicalis auf die Vorderseite des Rectums hinüberschlägt und schräg nach oben zum Promontorium zieht. Durch die Fascia rectalis ist das Rectum eingeschlossen; diese läßt aber noch Zwischenräume zwischen sich und dem Rectum und dem Kreuzbein übrig, die gewöhnlich mit Fett ausgefüllt sind; dadurch hat die Pars pelvina in sagittaler Richtung eine ziemliche Beweglichkeit. Ausschlaggebend ist ferner die Beziehung des Rectum zum ganzen Abdominalraum und in diesem zum Peritonealsack. Dieser liegt überall den Wandungen des Beckenabdominalraumes fest an bis auf die Gegend der Excavatio Recto-Vesicalis, hier bleibt ein Raum zwischen Peritoneum, Kreuzbein und Diaphragme

pelvis frei. Bei jeder Kompression der Bauchhöhle durch die Bauchpresse wird die Excavatio Recto-Vesicalis in diesen Raum hineingetrieben. An dieser Stelle hat man eine Anlage zu einer inneren Hernie. Hinter und unter diesem physiologischen Bruchsack der Excavatio Recto-Vesicalis zieht nun das Rectum nach vorn herunter schräg über den Schlitz im Beckenboden. Es muß also bei der Bauchpresse höheren Grades die Vorderwand des Rectums in diesen Schlitz hineingepreßt werden. Die Peritonaltasche vertieft sich allmählich, es fallen Darmschlingen hinein und aus der Excavatio Recto-Vesicalis oder Excavatio Recto uterina wird eine Hernie. Dieser Bruchsack buchtet die Vorderwand des Rectums immer mehr nach unten aus und lockert die Fascienverbindung an der Prostata. Hier springt aber gerade die Plica transversalis ins Darmlumen vor, und wie die Valvula Bauhini mit Vorliebe in das weite Colon bei der Invaginatio ileocoecalis vorgetrieben wird, so wandert hier die Plica transversalis in die weite Ampulle als Prolapsus Recti. Schließlich wölbt sich die ganze Ampulle vor und erscheint vor dem Anus. Der Prolaps bekommt eine stumpfkegelförmige Gestalt mit querovalen Lumen und hat stets in seiner vorderen Lippe einen Bruchsack mit oder ohne Inhalt. Es entsteht also nicht erst der Prolapsus Recti und bildet sich sekundär die Hedrocele aus, sondern es entwickelt sich von Anfang an eine Hernie des Beckenbodens durch den Rectumsschlitz.

Waldeyer faßt den Mastdarmvorfall als Hernia perinfalis medialis incompleta und completa auf und führt als ursächlichstes Moment den abnormen Tiefstand der Douglasfalte an.

In neuester Zeit hat sich Hofmann mit der Ätiologie der Mastdarmvorfälle beschäftigt.

Der Beckenboden besteht aus einem knöchernen Teil dem Steißbein, einem fleischigen dem M. lev., den Sphincteren und den Beckenfascien. Er bildet eine tellerartige, nahezu horizontal verlaufende, nach oben konkave Fläche. Sie steigt vom Steißbein herab, zu ihrem tiefsten Punkte — dem Levator — und dann wieder etwas hinauf zum Wulst des Sphincter internus, welcher am vorderen Rande des Beckenbodens liegt. Der innere Sphincterwulst wird beim Manne von der Prostata wie von einer Epiglottis bedeckt. Beim Weibe liegt die Portio uteri darüber, welche meist bis hinter den Sphincterwulst reicht. Auf diesem Teil des Beckenbodens von der inneren Analöffnung bis zum Steißbein findet das Rectum pelvinum eine wohlgesicherte nahezu horizontal gelagerte Unterstützungsfläche. Wirkt der intra-abdominelle Druck vom Douglasischen Raume her auf den Beckenboden ein, so werden

die Wände des fast horizontal verlaufenden Rectums pelvinum aufeinander und gegen den tiefsten Punkt des Levator gedrückt. Eine Verschiebung des Rectums nach unten kommt dabei nicht vor. Wir sehen weiter, daß der intra-abdominelle Druck so gut wie garnicht auf die innere Sphinctermündung wirken und sie auseinanderdrängen kann, weil sie ganz am vorderen Rande des Beckenbodens und erhöht über demselben liegt und von der Prostata resp. dem Uterus bedeckt wird. Zudem durchdringt der Analkanal in schiefem Verlauf den Beckenboden wie ein Ureter die Blasenwand, sodaß beim Bauchdruck die Wände desselben aufeinander gedrückt werden, wie die Wände des Rectum pelvinum. Erst beim Defäcationsakt ändern sich die Verhältnisse. Da kontrahiert sich der Levator und zieht die hintere Wand des sich öffnenden Sphincters nach hinten. Die Aftermündung rückt nach hinten und auf den tiefsten Punkt des Beckenbodens. Der Analkanal verändert den schiefen Lauf in einen mehr geraden und gestreckten. Es wird also dabei das in winkeliger Abknickung verlaufende Darmrohr in ein nahezu gerades Rohr verwandelt, und der intraabdominelle Druck vermag nun sehr gut die Kotsäule nach unten zu drücken. Wenn die letztere entleert ist, schließt sich der Sphincter sofort und die günstigen Verhältnisse des Zustandes außerhalb der Defäcation sind wieder hergestellt. Beim Prolapsus Recti finden wir die Muskulatur des Beckenbodens erschlafft, und können folgende Veränderung feststellen.

Infolge Erschlaffung des Sphincters findet man den Analkanal erweitert, oft für zwei Finger bequem passierbar. Sein Verlauf nimmt statt der schiefen eine mehr gerade Richtung an, der innere Analwulst ist kaum mehr festzustellen. Die Afteröffnung, weil dilatiert, tritt weiter nach hinten und kommt auf den tiefsten Punkt des Beckenbodens zu liegen. Die Distanz wird meßbar verkürzt vom Anus zur Steißbeinspitze, in der Regel um 2 cm und mehr. Der ganze Beckenboden erweist sich infolge der Erschlaffung des Levators nach unten gesenkt. Es tritt also eine Veränderung des Beckenbodens ein, ähnlich derjenigen, welche während des Defäcationsaktes zustande kommt. Bei der krankhaften Veränderung des Beckenbodens kann nunmehr der intraabdominelle Druck durch das gestreckte Darmrohr, auch außerhalb des Defäcationsaktes auf den Sphincter dehnend, seinen Tonus schädigend, einwirken, indem die Douglasfalte samt vorderer Wand des Rectums wie ein Pfropf auf den tiefsten Punkt des Beckenbodens, d. h. also in die innere Afteröffnung und allmählich in das gesamte Darmrohr auf der schiefen Ebene nach abwärts gedrängt wird.

Therapie.

Die Behandlung soll in erster Linie die Ätiologie des Falles berücksichtigen. Die einfachen reponiblen Kinderprolapse können daher durch diätetische und medikamentöse Maßnahmen und Beseitigung der Ursachen geheilt werden. So kommen als Arzneien in Betracht: Strychnin äußerlich und Subcutan, Ergotin (tägl. 0,02), Injektionen von Eisenchlorid in der Umgebung des Anus, Bestreuen der Schleimhaut mit Alaun, Tanninklysmen, Bestreichen der Schleimhaut mit Salpetersäure oder mit dem Lapisstifte. Italienische Autoren berichten günstige Erfolge durch Anwendung von Nebennierensubstanz. Es wurde benutzt eine Lösung von Nebennierenmark in Glyzerin. Das Mittel wurde ausschließlich nur per Klysma appliziert und zwar in täglich zwei Klysmen von je 20—40 Tropfen. Es wurde in 14 Fällen angewendet, nach 2 3 Wochen kein Rezidiv.

Alsdann Verbände. Der einfachste Verband besteht in straffem Anlegen einer T-Binde und eines großen Stückes Gaze vor die Analöffnung. Die größte Beliebtheit genießt aber der von Bassevi angegebene Verband, welcher aus dachziegelförmig geordneten breiten Pflasterstreifen besteht und die Glutaei fest aneinander preßt und den Vorteil hat, wenn man für dünnflüssigen Stuhl sorgt, die Defäcation in keiner Weise zu behindern. Mumery legt Gewicht auf eine Haltungsänderung bei der Defäcation, nämlich statt der sitzenden eine mehr kauernde Stellung einzunehmen. Als elektrische Behandlung dient Faradisation der Sphincteren. Auch durch Massage können Erfolge erzielt werden. Hierzu dient vor allem die Thure-Brandtsche Methode, die nicht nur vom Erfinder, sondern auch von Eiselsberg und Mikulicz Ludloff und Czillag bei großen Prolapsen mit sehr gutem Erfolge angewendet wurden. Die Methode wurde von Kumpf beschrieben. In allerjüngster Zeit gibt Bauer einen Stützapparat an, mit dem er bei 11 Kindern das Hervortreten des Prolapses verhinderte. Diese Bandage besteht aus einem Zelluloidkorsett, an der eine federnde Pelotte befestigt ist, die als Verlängerung des Steißbeines in die Rima ani eingedrückt wird und welche auch bei starkem Pressen den Vorfall verhindern soll.

Die Operationen teilt man ein in:

Kauterisation,
Verengerung des Anus,
Totale Abtragung des Prolapses,
Aufhänge-Methoden,

Douglasverödung,
Beckenbodenplastik,
Versteifung mit Paraffinstäben,
Verstärkung des Sphincters durch einen elastisch-muskulösen Ring mit plastischer Benutzung des lokalen Gewebes.

Die Kauterisation geschieht in der Weise wie beim Abbrennen der Hämorrhoiden. Zweckmäßig werden mit Flügelzangen längere Falten der Schleimhaut gefaßt und kauterisiert. Bei etwaiger Blutung wird die Kauterisationslinie fortlaufend mit Cat so genäht, daß die Nadel durch die beiden Schleimhauträänder der abgebrannten Mucosafalte gestochen wird. Es werden so einige Schleimhautfalten abgebrannt, zwischen denen noch ein fingerbreiter Streifen Schleimhaut stehen bleibt, so wird am besten der Stenose vorgebeugt. Die Methode zeitigte gute Resultate bei Prolapsus Ani, bei Prolapsus Recti sind alle Fälle rezidiviert.

Die Verengerung des Anus wurde dadurch erzielt, daß man sowohl die Haut des Anus verengte durch Exzision mehrerer radiärer Falten und die Defekte durch Naht verschloß, als auch die Analhaut ringförmig verschorfte, um eine zirkuläre Narbe zu erhalten. In schweren Fällen war der Erfolg ein negativer, da die Schleimhaut sich wieder ausweitete oder auch zu gefährlichen Stenosen führte. Kehr modifizierte die Methode dahin, daß er nicht nur die Haut, sondern auch den Schließmuskel verengte. Er schnitt am hinteren Umfange der Mastdarmschleimhaut ein 6 cm breites und 3 cm hohes Dreieck aus, dessen Basis am Afterende, dessen Spitze im Rectum lag, und zog nun das freiliegende Stück des Sphincter internus mit Haken nach hinten und vereinigte die beiden Schenkel durch Catnähte, welche Sphincter und Afterhaut mitfaßten. König und Robert exzidieren den hervorgezogenen Sphincter.

Thiersch stellt eine Verengerung durch Einlage eines kräftigen Silberdrahtes her, ohne Substanzverlust. Man sticht in Steiß-Rückenlage bei erhöhten Becken in Novocainanästhesie in der hinteren Raphe, 1,5 cm vom Anus entfernt, eine mit Silberdraht armierte krumme Nadel ein und führt dieselbe im Bogen eine Strecke weit um den After herum, sticht sie aus, um an der Ausstichstelle von neuem einzustechen. Dies wird so oft wiederholt, bis die Nadel an der ersten Einstichstelle wieder herauskommt. Die beiden Enden des versenkten Drahtes werden angezogen und zusammengedreht; damit der Silberdraht nicht zu eng wird, führt man den Zeigefinger in den Anus und zieht über diesen die Draht-

enden zu und erhält dann die gewünschte Weite der Analöffnung. Die Enden werden abgeschnitten, versenkt und vernäht. Das prolabierte Darmstück wird vor der Operation hineingedrängt. Sorge für weichen Stuhl vom ersten Tage der Operation ab. Zu schwacher Draht kann durchschneiden oder resorbiert werden. Geringe Eiterung macht die Entfernung des Ringes nicht nötig.

Die Resektion des vorgefallenen Darmes wurde hauptsächlich von Mikulicz, Billroth, Esmarch, Nicoladoni geübt. Gegenwärtig wird sie in der Weise geübt, wie sie Mikulicz angab. Nach einer gründlichen Vorbereitung durch tagelanges Abführen wird folgendermaßen operiert. Durch die Kuppe des Vorfalles werden zwei Fadenschlingen zum Festhalten und Dirigieren desselben gezogen. Dann durchtrennt man 2—3 cm vom Anus entfernt, schichtweise zunächst das äußere Rohr in seinem vorderen Umfange, indem jedes durchschnittene Gefäß ligiert wird, und eröffnet die Peritonealtasche in der ganzen Breite des Schnittes. Eventuell vorgefallene Intestina werden reponiert, dann werden die einander zugekehrten Peritonealflächen der zwei Darmrohre in der Schnittlinie mit Seidenfäden vereinigt und damit die Peritonealhöhle wieder geschlossen. Nun erst wird der vordere Umfang des inneren Darmrohres, und zwar stückweise, durchtrennt und jedesmal ein durch die ganze Dicke gehende Darmnaht (Seide) gelegt, welche gleichzeitig die Blutung stillt. Die Fadenenden bleiben als Zügel lang. Nun durchschneidet man schichtenweise den hinteren Abschnitt beider Darmrohre. Zwischen ihnen liegt in der Regel kein Peritoneum mehr. Sie umschließen das Mesenterium, dessen zahlreiche Gefäße man am besten mit Catgout unterbindet, da sie sich sonst leicht zurückziehen. Die Blutung in der Darmwand wird am besten auch hier durch durchgreifende Nähte gestillt, welche man der stückweisen Durchschneidung des Darmes gleich folgen läßt. Bei habituellem Darmvorfall kann manchmal ein so bedeutendes Mißverhältnis zwischen der Weite des inneren und äußeren Rohres bestehen, daß eine vollkommene Adaptierung kaum möglich ist. Dann läßt man im hintersten Abschnitt des äußeren Rohres einen zwickelförmigen Spalt offen, der mit Vioformgaze tamponiert wird. Nach erfolgter Naht zieht sich der Darm in der Regel spontan zurück. Einlegung eines Gummirohres in das Darmlumen ist überflüssig. Ein kleiner Verband aus Gaze mit T-Binde bildet den Schluß. Für die Nachbehandlung bildet das wichtigste, daß der erste Stuhl erst nach 8—10 Tagen erfolgt, damit die Wunde die nötige Ruhe hat und nicht infiziert wird. Daher flüssige Kost und Opium; eine Woche vor der Operation 4—5 Tage gründliche Entleerung des Darmes.

Zu den Suspensionsmethoden gehören die Rectopexie nach Verneuil und die Colopexie von Jeannel. Verneuil macht einen dreieckigen Schnitt, dessen Spitze am Steißbein und dessen Basis am hinteren Analrand gelegen ist. Die in diesem Dreieck befindliche Haut, Unterhautfettgewebe und Muskel werden exzidiert, wobei auch ein Teil des Sphincter Ani mitentfernt wird. Das Lumen des Rectalkanals wird nicht eröffnet, sodann wird die Circumferenz des Anus und der Ampulle verengt. Zu diesem Zwecke werden im Bereiche der Wundfläche durch die Muskulatur des Rectums mehrere Fäden in querer Richtung so durchgezogen, daß bei Anziehung der Fäden die Darmwand in Falten gelegt wird und das Lumen verengt wird. Die Fadenenden werden nun subkutan so hoch mit der Nadel gezogen, daß die oberen Enden in Höhe des unteren Endes des Kreuzbeines, die unteren etwas tiefer herauskommen. Durch Knüpfen der Fäden wird die Mastdarmwand nach oben gezogen, hierauf werden die Enden des Sphincters durch Nähte vereinigt, wodurch der Afterring enger wird, Hautnähte. Gerard-Marchand exzidiert keinen dreieckigen Lappen, sondern führt nur einen linearen Schnitt vom After bis zum Steißbein und verschafft sich so Zugang. Die Suspensionsnähte heftet er am Periost des Kreuz- und Steißbeins fest. Schließlich wird noch der Anus durch eine Tabaksbeutelnaht verengert. König modifiziert diese Operation dahin, daß er in die Knochen Löcher bohrt, durch welche die Suspensionsnähte gelegt werden. Jeannel sucht die oberen Befestigungsmittel des Rectums zu ersetzen und näht die Flexura sigmoidea an den Bauchdecken fest. Er macht im linken Hypogastrium einen Schnitt und zieht das S. Romanum und Rectum so hoch herauf, daß der Prolaps reponiert wird. Hierauf wird die entsprechende Stelle wie zu einem Anus praeternaturalis fixiert und da die Ursache des Prolapses ein Rectumkatarrh sein soll, öffnet er den eingenähten Darm, um den Katarrh zur Ausheilung zu bringen. Nach der Wiederherstellung des Rectums soll der Anus präter wieder geschlossen werden.

Die von Bardenheuer angegebene Douglasverödung besteht darin, daß man durch eine Reihe Tabaksbeutelnähte den Douglasschen Raum zur Verödung bringt.

Zu den neuesten Methoden der Beseitigung des Prolapses gehört die von Hofmann angegebene Beckenbodenplastik. Ein halbmondförmiger Schnitt umkreist die hintere Umrandung des Sphincters bis auf den muskulären Beckenboden. Um bequem in die Tiefe kommen zu können, zieht er von den Enden dieses Schnittes noch zwei kleine Hautschnitte nach hinten. Dann legt

er den Levator und die hintere Partie des Sphincters frei. Mit einem Haken wird der Sphincter nach vorn gezogen und tiefgreifende Nähte werden von einer Seite zur anderen so angelegt, daß sie erst Levator und Sphincter und dann Sphincter und Levator fassen. Wenn die Fäden zugezogen werden, wird der Sphincter verengt und nach vorn geschoben und so der Beckenboden und die innere Afteröffnung über das Niveau des Beckenbodens nach vorn verlängert und durch Raffung des Levator der Beckenboden gehoben. Damit werden alle Fehler des geschwächten Beckenbodens ausgeglichen. Hofmann hat sehr gute Resultate damit erzielt. Fünf Fälle, der älteste 1½ Jahr, der jüngste acht Monate seit der Operation beobachtet, sind rezidiv frei geblieben.

Die Versteifung des Rectums durch Paraffinstäbe nach Spitzy. Der Prolaps wird reponiert, das Rectum entleert und ausgespült, Umgebung des Anus desinfiziert. Man nimmt nun eine Spritze von 5 ccm Inhalt, überzieht sie mit einem Kautschukschlauch, um die rasche Abkühlung der enthaltenen Paraffinmasse zu verhindern und armiert sie mit einer 10 cm langen, nicht zu engen (über 1 mm) Kanüle. Nun wird schon Paraffin von Schmelzpunkt 45—50° in Temperatur von 60—65° flüssig im Wasserbad bereit gehalten. Daneben auch sterilisiertes Wasser von derselben Temperatur. Die früher schon warmgehaltene Spritze wird mit dem Paraffin gefüllt, hierauf ca. 1/8 der Masse wieder ausgespritzt und warmes Wasser nachgezogen, damit in der langen Kanüle, die sich schneller abkühlt, nicht Paraffin, sondern Wasser enthalten ist, das die Kanüle warm hält. Ein Erstarren der Paraffinmasse in der Kanüle setzt dem Fortgang der Operation ein unüberwindliches Hindernis entgegen. Der linke Zeigefinger wird nun ins Rectum geschoben, die rechte Hand sticht die Kanüle ca. 1 cm vom Rectum entfernt nach außen und hinten ein und schiebt dieselbe parallel dem Rectum im pararectalen Bindegewebe unter Führung des eingeschobenen Fingers so hoch als möglich hinauf, ein. Nun wird gleichmäßig injiziert unter langsamen Herausziehen der Spritze. Derselbe Akt wird auf der anderen Seite wiederholt, sodaß rechts und links vom Rectum zwei stützende Paraffinstäbe das Haftgewebe des Rectums verstärken; damit die Stäbe gleichförmig werden, ist rasches gleichmäßiges Arbeiten erforderlich. Die beste Lage ist die Knieellenbogenlage, Dachziegelverband, zwei Tage Bettruhe. Von 32 behandelten Fällen an Kindern war ein negatives Resultat zu verzeichnen. Die übrigen wurden jedes Jahr nachgeprüft und nach 5 Jahren waren davon keine Rezidive zu verzeichnen gewesen.

Helferich legt mit einem halbmondförmigen Schnitt parallel dem hinteren Afterrand den verdünnten Sphincter frei, durchschnitt ihn median, präparierte die Enden beiderseitig ein Stück weit frei und nähte sie, ebensoweit auseinander verschiebend bis in die halbe Periphie, zusammen.

Das Verfahren von Rehn-Delorme. Gebele wandte es bei einer Patientin an, bei der nach zwölfjährigem Bestehen eines großen Rectalprolapses der erste operative Eingriff von ihm gemacht wurde, ohne ein Dauerresultat zu erzielen, bis nach abermaligen von Gebele angewandten chirurgischen Eingriffen durch die Rehn-Delormesche Methode ein gutes Resultat erzielt wurde. Der Verlauf war folgender:

Am 1. Oktober 1904 kam Patientin B. in die Münchener chirurgische Klinik und gab an, daß sie sich vor zwölf Jahren durch einen Sprung von der Gartenmauer einen Mastdarmvorfall zugezogen habe. Sie habe nur beim Gehen leichte Schmerzen. Vor 14 Tagen seien nach Heben einer größeren Last stärkere Schmerzen aufgetreten, die sich allmählich steigerten. Der konsultierte Arzt riet ihr, sich sogleich operieren zu lassen, worauf sie sich in die Klinik begab. Der Befund ergab eine mittelkräftige Person von 35 Jahren, gutem Ernährungszustande, Herz und Lunge ohne nachweisbare Erkrankungen. Der Sphincter Ani ist vollständig erschlafft, sodaß die Rectalschleimhaut über die Analöffnung prolabiert. Bei stärkerem Pressen invaginiert sich das Rectum und rückt etwa 5—8 cm weit herab. Auf der Darmschleimhaut, besonders den Umschlagstellen, sind einige oberflächliche Erosionen zu konstatieren. Am 6./X. wird in Chloroformnarkose die Colopexie und das Thiersche Verfahren angewandt. 10 cm langer Schrägschnitt, parallel und zwei Querfinger oberhalb des linken Lig. Pouparti, Fixation der Flexura sigmoidea nach möglichstem Heraufziehen derselben an das Peritoneum parietale der vorderen Bauchwand mit sieben Seidenknopfnähten; Schluß der Bauchdeckenwunde, außerdem Durchführen eines Silberdrahtes zirkulär und subkutan um die Analöffnung in üblicher Weise. Heilung erfolgt reaktionslos.

Am 31. Oktober wird Patientin geheilt entlassen.

Am 3. November sucht Patientin die Klinik wieder auf, da unwillkürlich Kotentleerung und Schmerzen sich einstellten. Operationsnarbe am Bauche intakt, Analgegend stark gerötet, durch beständig abgehenden Kot stark verunreinigt. Der Silberdraht ist auf eine Strecke von 1 cm freigelegt. Der Darm wird gründlich entleert,

durch Calomel und Einläufe, dann Opium und feuchte Verbände appliziert. Im Laufe der Krankenhausbehandlung wird die Inkontinenz soweit behoben und Patientin soweit gebessert, daß sie am 12. Dezember die Klinik verlassen kann. Nun war Patientin bis Anfang März 1905 ganz beschwerdefrei. Wegen Einreißen in die Schleimhaut mußte der Ring entfernt werden und nun kam das alte Leiden wieder zum Vorschein. Ausstülpung der Mastdarmschleimhaut und leichtere Schmerzen bei Defäcation. Starke Schmerzen im Kreuz- und Steißbein.

Am 11. Mai 1905 wurde der Patientin Paraffin injiziert, das nach acht Tagen herausfloß. Patientin blieb bis September auf dem Lande und begab sich am 7. September zur nochmaligen Paraffin-Injektion in die Klinik. Während der Zeit vom Mai bis September entstanden starke Schmerzen im Kreuze, beim Sitzen und nach längerem Gehen, stechendes und brennendes Gefühl in der Analöffnung.

Am 13. September in Chloroformnarkose ausgiebige Paraffin-Injektion in die Umgebung der Analöffnung (250 cm). In den folgenden Tagen floß kein Paraffin ab, bis am 30. Oktober kleine Partien der den Anus umgebenden Haut gangränös wurden und etwas Paraffin aus diesen Defekten heraussickerte. Kollodiumverbände vermögen dem langsamen Abfließen des Paraffins nicht Einhalt zu tun. Doch hörte es am 30. November auf und Patientin verläßt am 2. Dezember die Klinik.

Am 22. Januar 1907 kommt Patientin wieder, nachdem sie die ganze Zeit hindurch mit dem alten Leiden geplagt war, um noch einmal eine Operation vornehmen zu lassen. In Lumbalanästhesie mit Tropakokain nach vorhergehender Injektion von 0,01 Mf Operation (vaginale-perineale Methode). Hinterer Vaginalschnitt, Ablösung der vaginalen Lappen, hierauf bogenförmigen Schnitt, der über den Damm und das linke Tuber ossis ischii zum Steißbein führt. Nach Durchtrennung der Cutis, Subutis, des Levator Ani und zum Teil des Sphincters wird der Darm oberhalb des Anus stumpf ausgehülst, stumpfe Ablösung der peritonealen Umschlagsfalte an der Vorderwand des Rectums, wobei das Peritoneum an einer Stelle einreißt. Sofortige Übernähung dieser Stelle, Abklemmung (doppelt) des Darms nahe der peritonealen Umschlagsfalte und unterhalb derselben. Durchtrennung des Darmes zwischen den Klemmen. Abtragung der unteren Darmpartie von der analen Hautpartie und den Muskeln. Blutstillung, Verschluß der hinteren Vaginalwand mittels Seidenknopfnähten. Damm- und Muskelnaht mit Catgout. Hautnähte. Nun wird das

obere Darmstück durch den Analring durchgezogen und an demselben mit einer Reihe von Seidenknopfnähten fixiert. Tamponade an der hinteren Circumferenz des Darmes, Stopfrohr. Dermatoldeckverband.

Am 30. Januar Verbandwechsel. Patientin klagt über lebhaften Schmerz an der Wunde. Umgebung derselben entzündlich infiltriert. Sehr druckschmerzhaft. Nach Entfernung des retrorectalen Tampons wird nur eine geringe Menge trüben, blutig tingierten Sekrets entleert. Entfernung zweier Nähte an der hinteren Circumferenz der bogenförmig verlaufenden Wunde, stumpfe Erweiterung der Wunde, worauf eine reichliche Menge pyoider, blutig tingierter Flüssigkeit, die fäkulent riecht, entleert wird. Feuchter Verband mit essigsaurer Tonerde. Neue Tampons. 31. Januar Verbandwechsel, entzündliches Infiltrat und Druckempfindlichkeit der Wundumgebung wesentlich zurückgegangen. Wundsekretion gering, spontaner Abgang von etwas geformten Stuhl. Darmnähte noch suffizient. Am 1. Februar Urin trübe Alb: Sediment: Blutkörperchen, Hefe, Stäbchen. 5. Februar: Entfernung einiger Nähte, Wundsekret minimal. Tamponade der Glutäalwunde. Trockener Verband. 7. Februar: Entfernung der restierenden Nähte, Urin wird mit Beschwerden gelassen. 26. Februar: Unter Bädern und trockenen Einlagen mit Dermatolgaze ist die Wunde abgeheilt. Auf der linken Seite tritt noch Afterschleimhaut hervor, doch ist ein eigentlicher Vorfall nicht mehr gegeben. Allgemeiner Zustand hebt sich zusehends. Schließmuskel wird allmählich suffiziert. 5. März: Patientin wesentlich gebessert entlassen.

9. September 11. In der Zwischenzeit ist Patientin außer Gesicht gekommen und hat ihr Leiden, wie sie angibt, mit Beschwerden ertragen; da der Zustand unerträglich wird, begibt sich Patientin abermals in die Klinik zur Operation. Es wird in gemischter Narkose und in Seitenlage Suspensionsmethode nach Verneuil vorgenommen und ein Silberdraht eingeführt. Längsschnitt in der hinteren Circumferenz des Anus, entlang dem Steißbein, auf dessen linker Seite bis zum letzten Kreuzbeinwirbel hinauf. Breite Freilegung der hinteren Mastdarmwand. Vier Seidenfäden werden in querer Richtung mit der Nadel durch die Muscularis des Darmes durchgezogen und die Fäden geknüpft, wodurch der Darm in Längsfalten gelegt wird. Die Enden der übereinanderliegenden Fadenschlingen werden sodann durch das Periost des letzten Kreuzbeinwirbels und letzten Steißbeinwirbels hindurchgeführt und geknüpft. Hierdurch wird die Mastdarmwand nach oben gezogen und fixiert (Recto-coccygopexie), exakte Blut-

stillung. Fascien-Fett-Hautnähte, Etagennaht nach Einlegung eines Vioformgazestreifens. Zur Verengerung des Anus wird ein Silberdraht subkutan bezw. submuzös rings um den After eingelegt; Wundheilung glatt.

Am 15. September. Entfernung der Nähte und Tampoentfernung. Keine Retention. Wunde geheilt. Die erste Stuhlentleerung am 18. September ist trotz Rizinusöl und Einlauf sehr erschwert.

Am 25. September entlassen. Heilung per Primam.

Am 1. November. Silberdraht hat auf der linken Seite durchgeschnitten, macht der Patientin viel Beschwerden.

Am 15. Dezember. Da der Ring noch mehr durchgeschnitten, und die Patientin noch mehr gequält ist, wird der Ring entfernt. Beim Pressen fällt Analschleimhaut hervor.

Am 31. Dezember. Beim Pressen tritt nicht nur Analschleimhaut sondern auch Rectalschleimhaut vor, und zwar linkerseits. Es besteht eine relative Incontinencia alvi (dünner Stuhl geht durch). Rechts hat sich unter dem Einfluß des Drahtes eine derbe feste Narbe entwickelt. Infolgedessen letzter Versuch der Beseitigung des Vorfalles durch die Rehn-Delormesche Methode.

Am 14. Februar. In gemischter Narkose Umschneidung des Anus. Nachdem der Vorfall möglichst entwickelt und mittels Faßzangen nach unten herausgezogen ist, wird die Mucosa des Darmes nahe dem Analring zirkulär eingeschnitten und zwischen Mucosa und Muscularis scharf eingegangen. Befindet man sich in der richtigen Schicht, dann streicht man weiterhin die Darmschleimhaut von der Muscularis des Darmes stumpf ab, wobei eine nicht unbeträchtliche, aber leicht stillbare Blutung entsteht. Hat man den unteren Rand der vorgefallenen Darmpartie erreicht, dann wird die Muscularis von der Mucosa abgestreift und nach oben hinaufgeschoben, sodaß ein vollständiges Schleimhautrohr gewissermaßen ausgehülst ist. Die Aushülsung erfolgte in einer Länge von 25 cm. Aus der abgestreiften Darmmuscularis durch welche 6 Nähte der Länge nach durchgezogen und geknüpft werden, entsteht ein natürlicher Sphincter. Der neue Sphincter zieht sich aktiv gut nach oben zurück. Nun wird der ausgehülste Schleimhautzylinder abgetragen und der stehenbleibende Schleimhautrand an den Hautrand angenäht. Airolpaste.

Am 20. Februar erste Stuhlentleerung erfolgt leicht.

Am 21. Februar Entfernung der Nähte, Wunde reaktionslos.

Am 24. Februar restierende Nähte entfernt.

Am 26. Februar 1912 Patientin entlassen.

Patientin wird in fortgesetzter Kontrolle gehalten und ist bis heute recidivfrei. Vermag selbständig den After gut zu schließen. Incontinencia alvi besteht nicht mehr.

Die Rehn-Delormesche Methode wurde außerdem angewandt: von Becker.

a) In sieben Fällen bei Kindern im Alter von 2—4 Jahren mit 6—10 cm langen Recto-Anal und Rectalprolapsen. Fünf wurden in den Jahren 1896—1902, zwei im Anfang Oktober 1903 operiert (eines $2^1/_2$ Jahr alt, starb 8 Monate nach der Operation an Keuchhusten) alle sind bis 1904 recidiv und beschwerdefrei geblieben;
b) in vier Fällen bei Männern von 26 – 39 Jahren, mit 7—15 cm langen Recto-Anal (drei) und Rectalprolapsen, davon 3 in den Jahren 1899—1901, einer 26 Jahre, Anfang Oktober 1903; 1904 ohne Recidiv.

Von Bier.

Bei einer 73jährigen Frau wurde in G. ein 11 cm langer schwer reponibler Vorfall unter Schleichscher Infilterations-Anästhesie operiert. Die Dame litt an völliger Inkontinenz, starkem Eccema intertrigo und schwerer Bronchitis. Im November 1903 teilte der behandelnde Arzt mit, daß beim Pressen wieder ein Schleimhautvorfall von Zollänge aus dem After hervortritt, welcher sich leicht reponieren läßt. Die Kontinenz ist nicht ganz vollständig, gelegentlich fallen Kotknollen aus dem After. Die Beschwerden sind gegen früher sehr gering, und ist nur ein geringer Schleimhautvorfall wieder eingetreten.

Zweitens eine 20jährige Dame hatte seit ihrem fünften Jahre einen Vorfall, der sich allmählich vergrößerte. Der After klaffte weit, beim Pressen trat ein Mastdarmvorfall von 7 cm Länge heraus, welcher sich leicht zurückdrängen ließ. Am 30. November 1901 Operation in G. Die Dame wurde vollständig geheilt und es ist nie wieder etwas aus dem After herausgetreten. Es ist nach zwei Jahren kein Recidiv eingetreten.

Drittens. Am 30. Mai 1905 in B. Operation. Es handelte sich um einen 42jährigen Steindrucker, der seit mehreren Jahren angeblich infolge chronischer Bleivergiftung an sehr heftigen Durchfällen litt, wodurch sich ein Vorfall von 12 cm Länge einstellte. Es bestand Inkontinenz, der After klaffte weit. Am 30. November

Exstirpation des Vorfalles in Narkose in einer Ausdehnung von 25 cm vorgenommen und wie in den übrigen Fällen verfahren. Der Prolaps wurde beseitigt. Dagegen bestand die Enteritis fort, welche ihn weiter belästigte. Die Inkontinenz ist behoben. Über das weitere Schicksal des Kranken ist nichts bekannt; da die Enteritis nicht behoben ist, ist eine Recidiv möglich.

Von Uthmöller.

Im Laufe von $1^1/_2$ Jahren entwickelte sich ein Prolaps von 8 cm Länge. Er trat nicht nur beim Pressen, sondern auch beim längeren Gehen und Stehen hervor. Der Vorfall wurde in üblicher Weise operiert. Nach fünf Monaten funktionierte der Sphincter tadellos. Beim Pressen tritt keine Schleimhaut mehr hervor.

Von Rotter.

Im Jahre 1907 sind drei Fälle operiert worden. In dem einen Falle lagen ungewöhnliche Verhältnisse vor. Bei dieser Person im Alter von 36 Jahren war drei Jahre vorher eine Excisio Recti wegen Proctitis ulcerosa luetica ausgeführt worden, wobei ein 20 cm langes Darmstück inklusiv Analmucosa entfernt worden war. Schon vor dieser Operation war der Sphincter fast vollkommen funktionsuntüchtig, nach derselben entwickelte sich ein regelrechter Mastdarmvorfall von 6 cm Länge. Bei den anderen beiden Fällen, Frauen im Alter von 67 und 52 Jahren, von denen die eine recht korpulent, die andere mager war, lag ein typischer Prolaps Recti von Zeigefingerlänge vor. Die Umschlagfalte des Prolapses lag im Sphincter, sodaß eine Unterscheidung, ob primär die Douglasfalte oder das unterste Darmrohr herabgestiegen war, nicht zu machen war. Die Operation ist genau nach den Vorschriften von Rehn-Delorme gemacht worden, und war leicht ohne besondere Blutungen in kurzer Zeit ausgeführt worden. Der Verlauf gestaltete sich sehr günstig. Die Patienten fühlten von der Operation kaum eine Unbequemlichkeit oder Schmerzen und machten rasch eine fieberlose Rekonvaleszenz durch. Überall Prima reunio. Der erste Stuhl erschien am 9.—10. Tage. Mit 14 Tagen verließen sie beschwerdefrei das Bett. Bei der Nachuntersuchung fand man einen festen dicken Ring von gefalteter Mucosa, oberhalb des Sphincter Internus der den Analkanal stark verengte.

Nach acht Monaten war bei zwei Fällen keine Recidiv zu konstatieren. Dagegen bei einer (bei der mageren Frau) trat nach drei Monaten beim Pressen der Mastdarm etwas wieder hervor.

Bei der Nachuntersuchung zeigte sich, daß der durch Faltung der Muscularis entstandene Wulst oberhalb des Sphincters fast vollständig verschwunden war.

Von Delorme.

1. Es wurde bei einem großen Rectalprolaps der seit drei Jahren bestand, ein Schleimhautzylinder von 30 cm Länge entfernt. Operation in oben beschriebener Weise. Heilung per primam. Der Kranke stand am 20. Tage auf, die Heilung ist vollkommen. Nach vier Monaten war das Resultat befriedigend. Seitdem hat die Heilung angehalten, die Stühle sind leicht, regelmäßig und der Vorfall ist nicht mehr eingetreten.

2. Seit acht Jahren bestehender Prolaps; Exzision eines Schleimhautzylinders von 80 cm Länge. Operation nach der Rehn-Delormeschen Methode. Exitus. Während der ersten vier Tage bot der nervöse Kranke nichts besonderes dar. Die Temperatur stieg nicht über 37.5. Der Puls war normal. Der Harn war angehalten. Mehrere Male Erbrechen infolge Narkose am zweiten Tage. Am vierten Tage stieg abends die Temperatur auf 38.4, der Verband war schmutzig und übelriechend. Am 5. Tage Temperatur 38.3. Der Puls sehr frequent, Schmerzen beim Pressen in der linken Fossa Iliaca und im Epigastrium, Facies abdominalis, Brechreiz. Am sechsten Tage beschmutzter Verband mit fleischwasserähnlichem Sekret, wenig übelriechend. Der allgemeine Zustand verschlimmert sich, häufiges Erbrechen; tot um ½11 Uhr nachts. Die Sektion ergab eine diffuse Peritonitis im Anschluß an die Operation.

3. Anal Prolaps bestehend seit Kindheit. Exzision eines 28 cm langen Schleimhautzylinders, Heilung per primam. Der Operierte stand am 16. Tage auf. Der Erfolg der Operation war nach 10 ½ Monaten folgender: Unsichtbare Narbe. Der Anus hat seine normalen Falten wieder. Bei der Inspektion der Analgegend macht der Patient den Eindruck, als ob er keiner Operation sich unterzogen hätte. Das Perineum erscheint sehr resistent. Beim Pressen tritt keine Schleimhaut vor. Die Rectaluntersuchung ergibt eine normalweite Analöffnung, der Sphincter kontrahiert sich gut.

Von Juvara.

Juvara wandte diese Methode zweimal an mit vollkommenen Erfolg. Den ersten Patienten hat er immer kontrol-

liert und nach 2 Jahren ein dauerndes Resultat konstatiert. Der zweite ist außer Sicht gekommen.

Von Poirier.

Der Operierte ging an Sepsis im Anschluß an die Operation zugrunde.

Von Tuffier.

Sechs Monate nach der Operation nach Delorme konnte das Resultat als ein vorzügliches bezeichnet werden. Patient blieb in Kontrolle.

Zum Schlusse erfülle ich die angenehme Pflicht, Herrn Professor Dr. Gebele in München für die liebenswürdige Anleitung meinen wärmsten Dank auszusprechen.

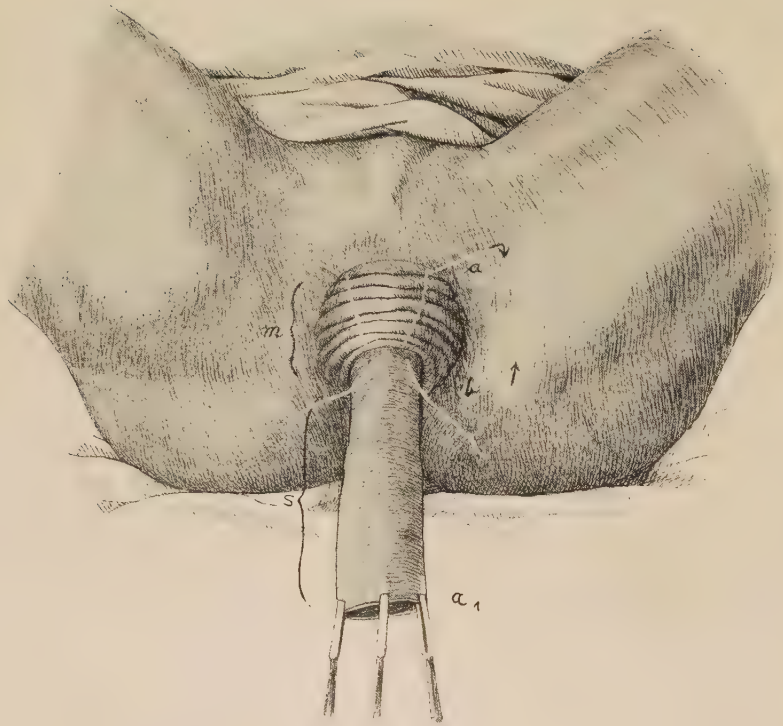
a
m
b
s
a 1

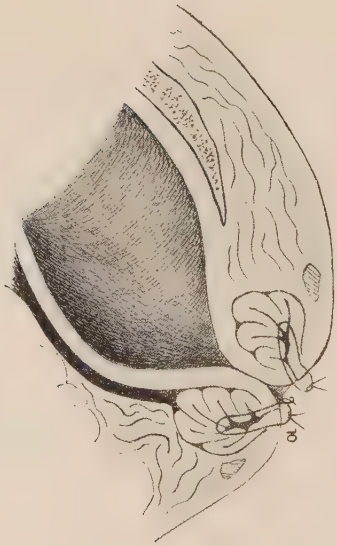
a

Literatur.

Ergebnisse der Orthopädie und Chirurgie 1912.
Freie Vereinigung der Chirurgen Berlins 1909. Rotter.
Archiv für Kinder-Heilkunde, No. 14, 1891.
Wiener klin. Wochenschrift 1889.
Zentralblatt für Chirurgie 1904.
Bruns Beiträge 1904. Becker.
Zentralblatt für Gynäkologie 1908. Uthmöller.
Langenbecks Archiv. Ludloff 1899.
Zentralblatt für Chirurgie, 1908, Nr. 17.
Bullet et. mém. de la Socié'é de Chirurg. 1907. Juvarra.
Bullét et. mém. de la Société de Chirurgie 1900. Delorme, Tuffier, Poicier.
Jahrbuch für Kinder-Heilkunde, 1908. Nr. 1907.
Revue de chir. 1900.
Deutsche med. Wochenschrift. Bier 1904.

Lebenslauf.

Ich, Max Müller, bin am 5. Dezember 1886 zu Wilhelmsdorf (Württ.) geboren, besuchte die dortige Volks- und Realschule, kam 1899 nach Augsburg an das humanistische Gymnasium St. Stephan und absolvierte dasselbe im Jahre 1906. Ich studierte dann in München fünf Semester, alsdann in Freiburg i. Br. ein Semester, sodann die letzten 4 Semester wieder in München. Die ärztliche Vorprüfung bestand ich nach fünf Semestern naturwissenschaftlichen Studiums in München, das medizinische Staatsexamen ebenda vor der Prüfungskommission am 10. Januar 1912. Am 15. Januar trat ich als Praktikant in die Privatklinik des Dr. Heldrich in München ein und war hier bis zum 15. September tätig. Von da ab kam ich auf die chirurgische Station des Huyssensstiftes in Essen-Ruhr, dessen Chefarzt Dr. Morian ist. Vom Militärdienst bin ich befreit.